
CASO CLÍNICO

Hemorragia digestiva baja por enfermedad diverticular en paciente adulta mayor: reporte de caso y revisión narrativa de la literatura

LUX MÉDICA

Lower gastrointestinal bleeding due to diverticular disease in an elderly patient: case report and narrative review of the literature

 **Alejandro Sánchez Romo**

Universidad Autónoma de Aguascalientes, México
alex.san.rom.2014@gmail.com

Lux Médica

vol. 21, núm. 62, 2026

Universidad Autónoma de Aguascalientes, México

ISSN-E: 2007-8714

Periodicidad: Cuatrimestral

revistaluxmedica@edu.uaa.mx

Recepción: 20 noviembre 2025

Aprobación: 08 abril 2026

URL: <https://portal.amelica.org/ameli/journal/486/4865616007/>

Resumen: **Introducción:** La hemorragia gastrointestinal baja (HGB) es frecuente en los servicios de urgencias. Requiere una evaluación hemodinámica sistemática y estudios endoscópicos para la identificación del sitio de sangrado y el manejo de comorbilidades asociadas. **Objetivo:** Describir el proceso diagnóstico y terapéutico de una paciente adulta mayor con hemorragia digestiva baja e integrar una revisión narrativa de la evidencia actual sobre el papel de la endoscopia y la colonoscopia en el abordaje de la hemorragia gastrointestinal. **Métodos:** Se documentó el caso clínico de una paciente femenina de 75 años con HGB. Se describen hallazgos clínicos, laboratoriales e histopatológicos. Se realizó una revisión narrativa de la literatura en las bases de datos PubMed y Cochrane Library, incluyendo artículos publicados entre 2018 y 2026, y se priorizaron ensayos clínicos, metaanálisis y guías de práctica clínica sobre hemorragia gastrointestinal y el papel de los estudios endoscópicos en su manejo. **Resultados:** Se estableció el diagnóstico de hemorragia digestiva baja secundaria a enfermedad diverticular no complicada. La colonoscopia ambulatoria diferida identificó diverticulosis sigmoidea (DICA I) y hemorroides internas grado II; la endoscopia alta descartó causas de hemorragia digestiva alta y las biopsias confirmaron gastritis crónica severa asociada a *Helicobacter pylori*. **Conclusión:** El control hemodinámico constituye el pilar del tratamiento inicial de la HGB. La mayoría de los episodios se autolimitan sin necesidad de intervenciones invasivas. La colonoscopia temprana mejora el rendimiento diagnóstico y reduce la estancia hospitalaria.

Palabras clave: Hemorragia gastrointestinal baja, Endoscopia, Colonoscopia, Enfermedad diverticular, Escala de Oakland, Adulto mayor.

Abstract: **Introduction:** Lower gastrointestinal bleeding (LGIB) is frequent in emergency departments. It requires systematic hemodynamic evaluation and endoscopic studies to identify the bleeding site and manage associated comorbidities. **Objective:** To describe the diagnostic and therapeutic process of an elderly patient with lower gastrointestinal bleeding, and to integrate a narrative review of the current evidence on the role of endoscopy and colonoscopy in the management of gastrointestinal bleeding. **Methods:** The clinical case of a 75-year-old female patient with LGIB was documented. Clinical, laboratory, and histopathological findings are described. A narrative review of the literature was conducted in the PubMed and Cochrane Library databases, including articles published between 2018 and 2026, prioritizing clinical trials, meta-analyses, and clinical practice guidelines on gastrointestinal bleeding and the role of endoscopic studies in its management. **Results:** The diagnosis of lower gastrointestinal bleeding secondary to uncomplicated diverticular disease was established. Delayed outpatient colonoscopy identified sigmoid diverticulosis (DICA I) and grade II internal hemorrhoids; upper endoscopy ruled out causes of upper gastrointestinal bleeding, and biopsies confirmed severe chronic gastritis associated with *Helicobacter pylori*. **Conclusion:** Hemodynamic control constitutes the cornerstone of the initial management of LGIB. Most episodes are self-limited without the need for invasive interventions. Early colonoscopy improves diagnostic yield and reduces hospital stay.

Keywords: Lower gastrointestinal bleeding, Endoscopy, Colonoscopy, Diverticular disease, Oakland score, Elderly patient.

PREVIEW

Introducción

La hemorragia gastrointestinal se define como la pérdida de sangre a través de los órganos del aparato digestivo. Se clasifica en hemorragia de tubo digestivo alto, cuando el origen se sitúa por encima del ángulo duodeno-yeyunal (ángulo de Treitz); hemorragia de tubo digestivo bajo, cuando se origina por debajo de dicha referencia; y sangrado de origen oscuro, cuando no es posible identificar la fuente hemorrágica a pesar de un abordaje inicial completo y existe recurrencia del cuadro clínico.¹

La HGB representa una causa frecuente de consulta en urgencias y hospitalización, con mayor prevalencia en pacientes adultos mayores. La implementación de algoritmos institucionales que integren la evaluación hemodinámica, estratificación del riesgo mediante herramientas validadas y estudios endoscópicos resulta fundamental para optimizar los desenlaces clínicos. La endoscopia y la colonoscopia permiten identificar el origen de la hemorragia, caracterizar las lesiones subyacentes y, en casos seleccionados, efectuar intervenciones terapéuticas dirigidas.²

Métodos

Se documenta el caso clínico de una paciente femenina de 75 años atendida en el servicio de gastroenterología, describiendo los hallazgos clínicos, laboratoriales e histopatológicos del proceso diagnóstico y el seguimiento ambulatorio.

Se realizó una revisión narrativa de la literatura en PubMed y Cochrane Library, con los términos MeSH: “lower gastrointestinal bleeding”, “colonoscopy”, “upper endoscopy”, “diverticular bleeding”, “Oakland score” y “gastrointestinal hemorrhage”, incluyendo artículos publicados entre 2018 y 2026, en inglés y español, priorizando metaanálisis, ensayos clínicos aleatorizados, revisiones sistemáticas y guías de práctica clínica de sociedades internacionales de gastroenterología.

El trabajo se apega a los principios de la Declaración de Helsinki y la guía CARE para reportes de caso. Se obtuvo consentimiento informado por escrito de la paciente, garantizando su anonimato y confidencialidad.

Presentación del caso

Antecedentes personales y clínicos

Paciente femenina de 75 años con diabetes mellitus tipo 2 diagnosticada en 2021, en tratamiento con metformina 850 mg una vez al día. Refiere estreñimiento crónico y dispepsia sin diagnóstico formal ni tratamiento previo.

Evolución clínica (Tabla 1)

Junio 2025: Consulta de control. Hemoglobina basal de 12.9 g/dL con parámetros eritrocitarios compatibles con normocitosis y normocromía.

1 de julio de 2025: La paciente presentó tres episodios de vómito y hematoquecia de cinco horas de evolución con datos de choque hipovolémico. Fue referida a urgencias, donde se inició reposición volumétrica con solución Hartmann, con mejoría parcial de la presión arterial y persistencia del síndrome anémico. Se realizó tomografía abdominopélvica simple sin contraste, de baja calidad técnica. El reporte radiológico describió neumoperitoneo, inflamación de ganglios mesentéricos y un divertículo sigmoideo. Los laboratorios documentaron anemia normocítica normocromica grado III (OMS), leucocitosis con neutrofilia y lesión renal aguda estadio 1 (AKI-1, clasificación KDIGO 2012).³ Se administró un concentrado eritrocitario con mejoría del síndrome anémico.

2 de julio de 2025: Estabilidad clínica y cese de la hemorragia. Los laboratorios documentaron anemia normocítica normocromica grado II (OMS) y reversión de la lesión renal aguda. La puntuación de Oakland fue de 33 puntos. Tras 24 horas de hospitalización, la paciente fue dada de alta con seguimiento ambulatorio por gastroenterología.

28 de julio de 2025: Se estableció el diagnóstico de hemorragia digestiva baja y se programaron los procedimientos endoscópicos de forma diferida. Los laboratorios mostraron anemia normocítica normocromica grado I en remisión.

6 de agosto de 2025: Se realizaron los procedimientos endoscópicos bajo sedación, previa firma de consentimiento informado:

- **Endoscopia (Imagen 1):** 1. Hernia hiatal por deslizamiento (3 cm), 2. Lesión sesil en tercio medio de esófago, 3. Esofagitis erosiva grado A de los ángeles, 4. Gastropatía congestiva de fundus, 5. Gastropatía crónica de aspecto folicular en antro.

- **Colonoscopia (Imagen 2):** 1. Íleon terminal de aspecto normal, 2. Enfermedad diverticular no complicada DICA I, 3. Hemorroides internas grado 2.

13 de agosto de 2025: Reporte de patología de las biopsias endoscópicas (**Imagen 3**):

- **Mucosa de esófago:** Esofagitis crónica severa, fragmento de mucosa esofágica hiperplásica compatible con papiloma escamoso con


crecimiento endofítico, estudio negativo para esófago de Barret o malignidad.


- **Mucosa gástrica:** Gastritis crónica severa con actividad moderada asociada a infección por *H. pylori*. Negativa para atrofia, metaplasia intestinal, displasia o malignidad.

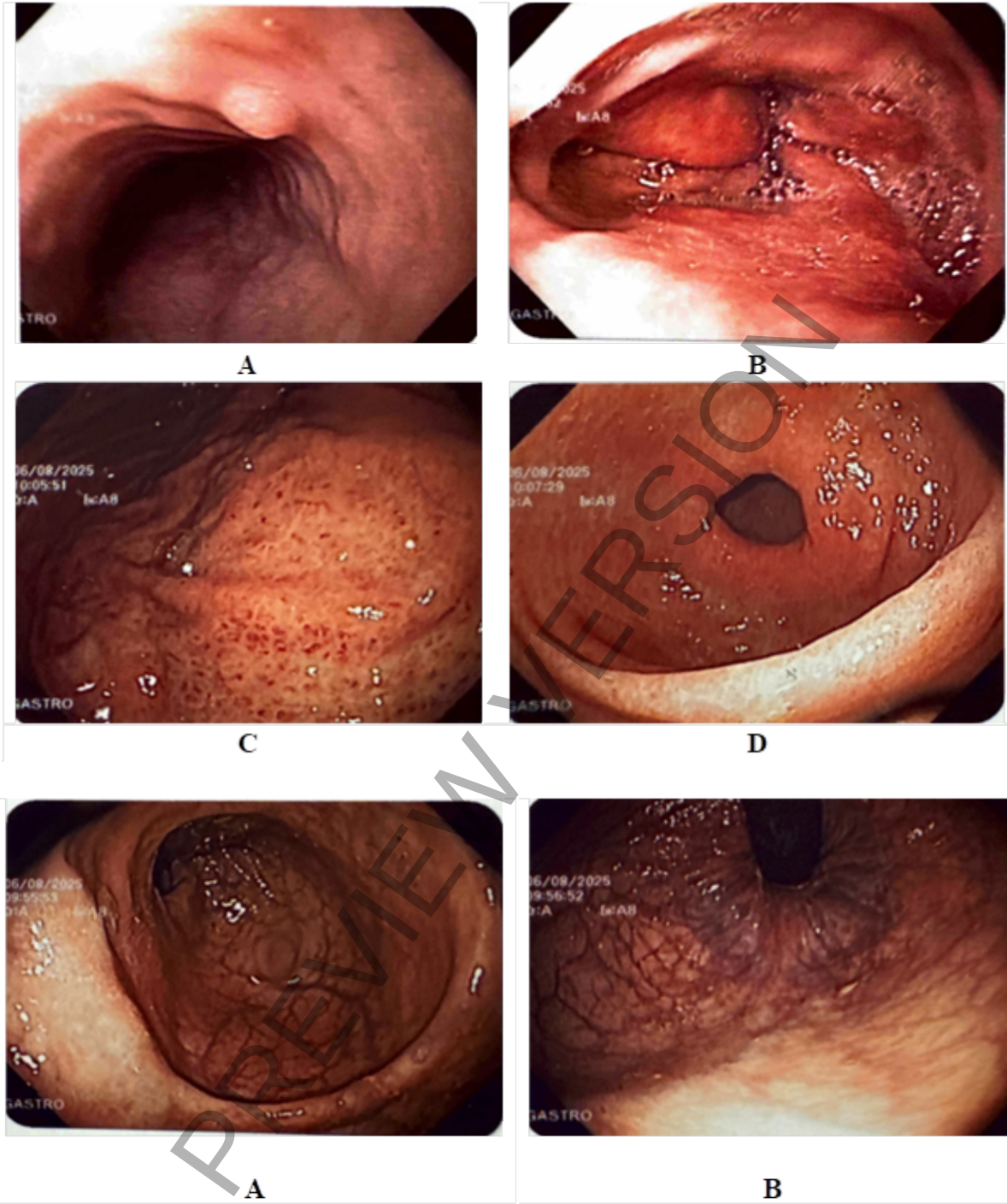
- **Colon derecho:** Colitis crónica moderada e inespecífica, estudio negativo para displasia o malignidad.

- **Colon izquierdo:** Colitis crónica moderada e inespecífica, estudio negativo para displasia o malignidad.

24 de septiembre de 2025: Diagnósticos finales: 1. Gastropatía erosiva asociada a *H. pylori*. 2. Enfermedad diverticular no complicada grado I (DICA). 3. Síndrome de intestino irritable con predominio de estreñimiento. 4. Anemia normocítica normocrómica grado I en remisión.

 **Tablas e imágenes** **Imagen 1. Hallazgos en endoscopia:** A. Lesión sesil en tercio medio de esófago. B. Hernia hiatal por deslizamiento (3 cm) y esofagitis erosiva grado A de los Ángeles. C. Gastropatía congestiva de fundus. D. Gastropatía crónica de aspecto folicular en antro.

 **Imagen 2. Hallazgos en colonoscopia:** A. Enfermedad diverticular no complicada DICA I (2 puntos). B. Hemorroides internas grado 2. **Imagen 3. Hallazgos histopatológicos en biopsia de mucosa de esófago, mucosa gástrica y colon derecho:** A. **Mucosa de esófago:** Esofagitis crónica severa. B. **Mucosa gástrica:** Gastritis crónica severa con actividad moderada asociada a infección por *H. pylori*. Negativa para atrofia, metaplasia intestinal, displasia o malignidad. C. **Colon derecho:** Colitis crónica moderada e inespecífica, estudio negativo para displasia o malignidad.



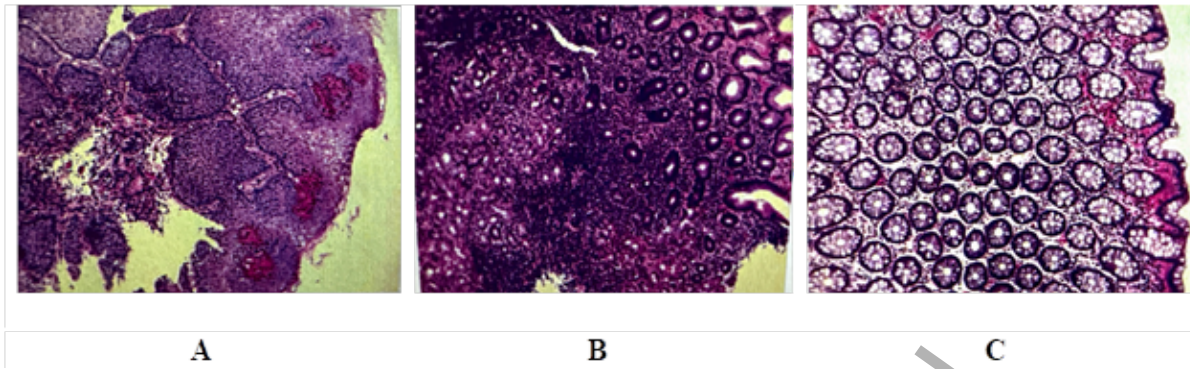


Tabla 1
Estudios realizados

Fecha	Laboratorios de importancia
2 de mayo de 2025 (Basales)	Hb 12.9 g/dL, Hto 38.8%, VCM 91.1 fL, HCM 30.3 pg. Plaquetas 365,000/mm ³ . GS 135 mg/dL, urea 43 mg/dL, BUN 20 mg/dL, Cr 0.6 mg/dL. HbA1c 6.75%.
1 de julio 2025 (Inicio)	Hb 6.7 g/dL, Hto 21.1%, VCM 91 fL, HCM 28.9 pg. Plaquetas 273,000/mm ³ . GS 165 mg/dL, urea 75.4 mg/dL, BUN 35.1 mg/dL, Cr 1.13 mg/dL. HbA1c 8.7%. (Anemia grado III OMS, AKI-1 KDIGO)
2 de julio 2025 (Posttransfusión)	Hb 8.9 g/dL, Hto 26.1%, VCM 85.6 fL, HCM 29.2 pg. Plaquetas 285,000/mm ³ . GS 91 mg/dL, urea 40.8 mg/dL, BUN 19.1 mg/dL, Cr 0.6 mg/dL. (Reversión de AKI)
28 de julio de 2025	Hb 10.3 g/dL, Hto 31.2%, VCM 85.3 fL, HCM 28.2 pg. Plaquetas 438,000/mm ³ . GS 121 mg/dL, urea 64.7 mg/dL, BUN 30.2 mg/dL, Cr 0.5 mg/dL. Hierro sérico 23 µg/dL, ferritina 57.9 ng/mL, saturación de transferrina 6.68%.
28 de agosto 2025	Hb 11.5 g/dL, Hto 35.5%, VCM 88.1 fL, HCM 28.5 pg. Plaquetas 436,000/mm ³ . GS 120 mg/dL, urea 56 mg/dL, BUN 26 mg/dL, Cr 0.6 mg/dL.

Hb: hemoglobina; **Hto:** hematocrito; **VCM:** volumen corpuscular medio; **HCM:** hemoglobina corpuscular media; **GS:** glucosa sérica; **BUN:** nitrógeno ureico; **Cr:** creatinina; **HbA1c:** hemoglobina glicada; **AKI:** lesión renal aguda.

Manejo y seguimiento

- **Control de presión arterial:** Enalapril 10 mg/día.
- **Control de diabetes mellitus tipo 2:** Ajuste de dosis de metformina a 850 mg cada 8 horas.
- **Erradicación de *H. pylori*:** Terapia cuádruple con bismuto: omeprazol 20 mg cada 12 horas, subcitrate de bismuto 120 mg cada 6 horas, metronidazol 500 mg cada 12 horas y tetraciclina 500 mg cada 6 horas, por 14 días, de acuerdo con las guías actuales para regiones con alta resistencia a claritromicina.^{4,5}

- **Control de enfermedad por reflujo gastroesofágico:** Fexuprazán 40 mg/día por 6 semanas.
- **Control de síndrome de intestino irritable subtipo estreñimiento:** Probióticos (*Bacillus coagulans*), galactomananos y metilcelulosa; polietilenglicol como rescate.
- **Tratamiento de anemia normocítica normocrómica grado I:** Sulfato ferroso 200 mg/día (65.74 mg de hierro elemental).

Discusión

Este caso ilustra el abordaje de una paciente adulta mayor con HGB en el contexto de enfermedad diverticular no complicada, una de las causas más frecuentes de sangrado digestivo bajo en este grupo etario, junto con la angiodisplasia y la isquemia intestinal.⁶

El reporte tomográfico de neumoperitoneo merece consideración especial, pues se asocia clásicamente a perforación de víscera hueca e implica evaluación quirúrgica urgente.⁷ Sin embargo, la paciente no presentó irritación peritoneal, dolor de alta intensidad ni deterioro hemodinámico progresivo, siendo dada de alta sin intervención quirúrgica. Dado que la tomografía fue de baja calidad técnica por ausencia de contraste endovenoso, es probable que el hallazgo corresponda a un artefacto de imagen o una imprecisión del reporte radiológico, lo cual constituye una limitación reconocida del caso.

La puntuación de Oakland es una herramienta validada para estratificación de riesgo en HGB, con punto de corte de 8 puntos para manejo ambulatorio seguro.² Una puntuación de 33 corresponde a un grupo de alto riesgo (probabilidad de alta segura: 0.1%), para quienes las guías ACG recomiendan hospitalización y colonoscopia diferida. El egreso a las 24 horas se sustentó en la estabilidad hemodinámica, el cese del sangrado y la disponibilidad de seguimiento estrecho, representando una situación frecuente en la práctica clínica donde el juicio individualizado condiciona la toma de decisiones.

La angiotomografía es el estudio de elección ante sangrado activo o de gran cuantía.² Su omisión en este caso fue congruente con las guías, dado el cese espontáneo de la hemorragia.

Cuando la endoscopia resulta insuficiente, la embolización arterial transcáteter (EAT) representa una alternativa eficaz, con tasa de éxito técnico de 97%, resangrado de 20.7% y complicaciones isquémicas de 7.5%, reportada en un metaanálisis de más de 2,000 pacientes.⁸

La ausencia de estigmas de sangrado en la colonoscopia diferida es esperable dado el intervalo de cinco semanas. El diagnóstico de HGB de origen diverticular es, por lo tanto, presuntivo, limitación inherente al abordaje diferido y reconocida en la literatura, ya que el

sitio hemorrágico puede permanecer indeterminado en un porcentaje significativo de casos.⁹

Un metaanálisis de más de 25,000 pacientes demostró que la colonoscopia temprana no redujo mortalidad, resangrado ni necesidad quirúrgica, aunque sí mejoró el rendimiento diagnóstico y redujo la estancia hospitalaria aproximadamente 1.5 días.¹⁰

Respecto a la endoscopia alta, la evidencia no demuestra beneficio en mortalidad con el abordaje temprano *versus* el diferido; de hecho, realizarla en menos de 12 horas se ha asociado paradójicamente con mayor mortalidad por inestabilidad hemodinámica previa al procedimiento.^{11,12} En este caso, la endoscopia diferida permitió descartar fuentes de sangrado alto y orientar el tratamiento de la gastritis por *H. pylori*. El esquema de erradicación con terapia cuádruple con bismuto se ajusta a las recomendaciones para regiones con resistencia a claritromicina superior a 15%, umbral que contraindica la triple terapia estándar, como ocurre en México.^{4,5}

Conclusión

La HGB requiere una valoración sistemática que integre la evaluación clínica, la estratificación del riesgo, la estabilización hemodinámica y el uso dirigido de estudios endoscópicos. El 80% de los episodios se autolimita sin necesidad de procedimientos invasivos.²

La colonoscopia y la endoscopia en las primeras 24 horas no reducen la mortalidad. El manejo integral de las comorbilidades mejora el pronóstico y la calidad de vida, como lo demuestra la evolución favorable de la paciente descrita.²

Referencias

1. Long B, Gottlieb M. Emergency medicine updates: lower gastrointestinal bleeding. *Am J Emerg Med.* 2024;81:62-68.
2. Sengupta N, Feuerstein JD, Jairath V, Shergill AK, Strate LL, Wong RJ, et al. Management of patients with acute lower gastrointestinal bleeding: an updated ACG guideline. *Am J Gastroenterol.* 2023;118(2):[dato faltante].
3. Khwaja A. KDIGO clinical practice guidelines for acute kidney injury. *Nephron Clin Pract.* 2012;120(4):c179-c184.
4. Remes-Troche JM, Bosques-Padilla F, Cano-Contreras AD, Velarde-Ruiz Velasco JA, Bielsa-Fernández MV, Camorlinga-Ponce M, et al. V consenso mexicano sobre el diagnóstico y tratamiento de la infección por *Helicobacter pylori*. *Rev Gastroenterol Mex.* 2026;91(1):89-114.
5. Chey WD, Howden CW, Moss SF, Morgan DR, Greer KB, Grover S, et al. ACG clinical guideline: treatment of *Helicobacter pylori* infection. *Am J Gastroenterol.* 2024;119(9):1730-1753.
6. Ichita C, Kishino T, Aoki T, Machida T, Murakami T, Sato Y, et al. Updated evidence on epidemiology, diagnosis, and treatment for colonic diverticular bleeding. *DEN Open.* 2026;6(1):e70122.
7. Brown RF, Lopez K, Smith CB, Charles A. Diverticulitis: a review. *JAMA.* 2025;334(13):1180-1191.
8. Yu Q, Funaki B, Ahmed O. Twenty years of embolization for acute lower gastrointestinal bleeding: a meta-analysis of rebleeding and ischaemia rates. *Br J Radiol.* 2024;97(1157):920-932.
9. Shiratori Y, Ishii N, Aoki T, Kobayashi K, Yamauchi A, Yamada A, et al. Timing of colonoscopy in acute lower gastrointestinal bleeding: a multicenter retrospective cohort study. *Gastrointest Endosc.* 2023;97(1):89-99.e10.
10. Afshar R, Sadr MS, Strate LL, Martel M, Menard C, Barkun AN. The role of early colonoscopy in patients presenting with acute lower gastrointestinal bleeding: a systematic review and meta-analysis. *Ther Adv Gastroenterol.* 2018;11:1756283X18757184.
11. Bai L, Jiang W, Cheng R, Dang Y, Min L, Zhang S. Does early endoscopy affect the clinical outcomes of patients with acute nonvariceal upper gastrointestinal bleeding? A systematic review and meta-analysis. *Gut Liver.* 2023;17(4):566-580.

12. Wasserman RD, Abel W, Monkemuller K, Yeaton P, Kesar V. Non-variceal upper gastrointestinal bleeding and its endoscopic management. *Turk J Gastroenterol.* 2024;35(8):599-608.

PREVIEW VERSION

PREVIEW VERSION

AmeliCA

Disponible en:

<https://portal.amelica.org/amelica/amelica/journal/486/4865616007/4865616007.pdf>

Cómo citar el artículo

Número completo

Más información del artículo

Página de la revista en portal.amelica.org

AmeliCA
Ciencia Abierta para el Bien Común

Alejandro Sánchez Romo

Hemorragia digestiva baja por enfermedad diverticular en paciente adulta mayor: reporte de caso y revisión narrativa de la literatura

Lower gastrointestinal bleeding due to diverticular disease in an elderly patient: case report and narrative review of the literature

Lux Médica

vol. 21, núm. 62, 2026

Universidad Autónoma de Aguascalientes, México

revistaluxmedica@edu.uaa.mx

ISSN-E: 2007-8714