

Abordaje diagnóstico en un adulto mayor con neuroinfección de etiología micótica, presentación de un caso

Diagnostic approach in an older adult patient with neuroinfection of mycotic etiology, presentation of a case

Cristina Quezada Lara*

Instituto Mexicano del Seguro Social
cristina.qzda@gmail.com

 <https://orcid.org/0000-0002-5266-0030>

Cristhian Geovanni Zaragoza Carrasco

Instituto Mexicano del Seguro Social

 <https://orcid.org/0000-0003-0325-6944>

Omar Elías Luna Martínez

Hospital General de Ciudad Juárez

 <https://orcid.org/0000-0002-9482-8241>

Lux Médica

Universidad Autónoma de Aguascalientes, México

ISSN: 2007-1655

Periodicidad: Cuatrimestral

Vol. 19, núm. 57, 2024

Recepción: 29/12/2022

Aprobación: 05/05/2023

URL: <https://revistas.uaa.mx/index.php/luxmedica>

Resumen

Antecedentes: La meningitis infecciosa de etiología micótica reporta alto índice de morbimortalidad; presenta semejanza clínica con el evento cerebrovascular agudo o epilepsia. Esta dificultad de diagnóstico incrementa en el adulto mayor, donde las características clínicas clásicas como el meningismo, cuya manifestación es fiebre, rigidez de nuca, fotofobia y cefalea, son difíciles de encontrar o clasificar. **Objetivo:** Mostrar el abordaje diagnóstico de un adulto mayor con neuroinfección de etiología micótica. **Métodos:** El historial médico del paciente sugirió la toma de punción lumbar, cultivos, tinta china, tinción Gram, examen de antígeno y laboratorios específicos. La bibliografía sugiere un tratamiento en tres fases; la paciente del caso falleció antes de terminar el tratamiento sugerido. **Resultados:** La criptococosis es la principal entre las etiologías micóticas, esta se diagnosticó en la paciente del caso, cuenta con una mortalidad a pesar de manejo intrahospitalario entre 40 a 60% en áreas de desarrollo. **Conclusión:** La punción lumbar, cultivo, tinta china y su análisis son el estándar de oro para diagnosticar neuroinfección de etiología micótica ante la presencia de meningitis y/o encefalitis, en este caso generada por criptococosis en un adulto mayor. Un tratamiento inicial sistematizado permite un manejo temprano, mejorando el pronóstico de los pacientes.

Palabras clave: Meningitis, Punción lumbar, Adulto mayor, Tinta china, Criptococosis.

Summary

Background: Infectious meningitis of fungal etiology reports a high morbidity and mortality rate and presents clinical similarity to acute cerebrovascular event or epilepsy. This difficulty of diagnosis increases in the elderly, where classic clinical features such as meningismus whose manifestation is fever, neck stiffness, photophobia and headache are difficult to find or classify. **Objective:** To show the diagnostic approach of an older adult with neuroinfection. **Methods:** The patient's medical history suggested taking a lumbar puncture, cultures, India ink, antigen test and specific labs. The literature suggests a three-phase treatment; the patient in the case died before completing the suggested treatment. **Results:** Cryptococcosis is the main one among the fungal etiologies, this was found in the patient of the case, with a mortality despite in-hospital management between 40 and 60% in areas of development. **Conclusion:** Lumbar puncture, culture of Indian ink and its analysis are the gold standard for diagnosing neuroinfection of fungal etiology, in the presence of meningitis and/or encephalitis, in this case generated by cryptococcosis in a older adult. A systematized initial treatment allows early management, improving the prognosis of patients.

Keywords: Meningitis, Lumbar puncture, Older adult, India ink, Cryptococcosis.

Introducción

La meningitis de etiología infecciosa es el diagnóstico diferencial de varias patologías observadas en la sala de Urgencias, pues cuenta con una alta morbimortalidad. Es necesario que el médico de primer contacto sepa reconocerla y diagnosticarla a tiempo para llevar su manejo integral¹. Esta puede ser de etiología infecciosa: principalmente bacteriana, seguida de virus, micobacterias u hongos, o no infecciosa². Por orden de frecuencia, la meningitis de causa micótica suele tener como agentes causales los hongos *Cryptococcus*, *Histoplasma*, *Blastomyces*, *Coccidioides* y *Candida*. La manifestación clínica más común es la meningoencefalitis, seguida de endoftalmitis, múltiples abscesos cerebrales, vasculitis, hidrocefalia, calcificaciones, neuropatías craneales y en raras ocasiones puede presentar la clínica de un evento vascular cerebral³. Las características clásicas, conocidas como “meningismo” englobando, fiebre, rigidez de nuca, fotofobia y cefalea, y están presentes sólo en 20 a 30% de los pacientes⁴. Al persistir la injuria al espacio subaracnoideo se desarrolla daño microvascular en parénquima, así como síntomas focales y convulsiones, algunas de las cuales son irreversibles¹.

La meningitis criptocócica es la principal causa de meningitis micótica con aproximadamente 220,000 casos y 181,000 muertes anuales en el mundo⁴. Se estima que la prevalencia del diagnóstico de meningoencefalitis en México es de 10%^{5,6}, predominando en pacientes inmunocomprometidos, principalmente en la infección por VIH alrededor de 80%, seguida de pacientes con *diabetes mellitus*, enfermedades autoinmunes, trasplantes, enfermedad renal crónica y abuso de sustancias⁴. La infección suele adquirirse por inhalación de células fúngicas en el ambiente, heces de aves, madera y en casos raros por eventos iatrogénicos o zoonóticos.

La exposición a *Cryptococcus neoformans* es común en la mayoría de los individuos produciendo anticuerpos contra este patógeno durante la edad preescolar y que provocará la infección latente. No es hasta estados de inmunosupresión que se desencadena la invasión al Sistema Nervioso Central (SNC), lo que puede complicarse con hidrocefalia, elevación de la presión intracraneal (PIC) y ceguera por el desarrollo de los criptococomas que generan efecto en masa. Sus manifestaciones clínicas más comunes son fiebre 80%, cefalea 75%, PI elevada 75%, náusea 40 %, convulsiones 25%, alteración del estado mental 24% y déficits neurológicos focales 6%⁷.

Para su diagnóstico actualmente se cuenta con el cultivo, la tinta china y la tinción Gram. El cultivo es positivo sólo en 66% de los casos ya que es dependiente de la carga fúngica⁴. El uso temprano de terapia antimicótica es primordial en cualquier infección por estos organismos en el SNC, su detección temprana y la terapia dirigida al patógeno específico disminuye sustancialmente la mortalidad, sin embargo, por su alto índice de similitud con otras patologías más comunes, como accidentes cerebrovasculares o tumores que en realidad sean criptococomas, pasan desapercibidas. La finalidad de este estudio es proponer un abordaje sistemático integral a pacientes con síntomas atí-

picos que puedan provocar confusión diagnóstica en estas patologías de presentación infrecuente, tomando en cuenta la epidemiología local, clínica, como la duración de los síntomas, antecedentes patológicos y no patológicos del paciente, como su estado de vivienda, estado inmune, vacunación, entre otros factores.

Caso clínico

El estudio se enfocó en un paciente femenino de 62 años, residente de Ciudad Juárez, Chihuahua, con antecedentes de hipertensión arterial sistémica de seis meses de evolución sin manejo, *diabetes mellitus* tipo II desde hace 20 años controlada con insulina, bajo terapia de sustitución renal tipo hemodiálisis desde hace tres meses.

Ingresa al servicio de Urgencias el día 13 de abril del 2022 tras presentar crisis convulsiva al terminar su sesión de hemodiálisis, a su llegada se encontró en malas condiciones generales, con deterioro neurológico, escala de coma de Glasgow 9/15, afasia global, estuporosa y glucosa periférica de 197 mg/dL, descartando hipoglucemia. Al sospechar de un evento cerebrovascular se solicitó tomografía simple de cráneo, encontrando atrofia cortico-subcortical más neumoencefalo, como se observa en las imágenes 1 y 2, sin evidencia de fracturas de cráneo, se sospechó de probable foco meníngeo, omitiendo hasta después la identificación de los criptococomas observados en la imagen 3. Se realizó punción lumbar y se envió muestra para estudio citológico y citoquímico de líquido cefalorraquídeo (LCR), reportó: líquido color agua de roca, aspecto transparente, pH 7, hemoglobina negativo, proteínas 58 mg/dl, glucosa 97 mg/dl, neutrófilos 50, linfocitos 50, tinta china positivo.

Se ingresó a la paciente a servicio de Medicina Interna, donde presentó picos febriles, Babinski positivo bilateral, estertores bibasales en espacios pulmonares, por lo que se inició manejo con fluconazol, ceftriaxona, fenitoína y dexametasona. La paciente continuó su estancia intrahospitalaria sin presentar mejoría y en su día 13 falleció, por lo tanto no se pudo lograr abordaje completo recomendado en los tiempos sugeridos.

**Imagen 1. Corte axial (a) y sagital (b) de tomografía simple de cráneo
Se aprecian zonas de hipodensidad correspondientes a aire
en lóbulo frontal derecho.**

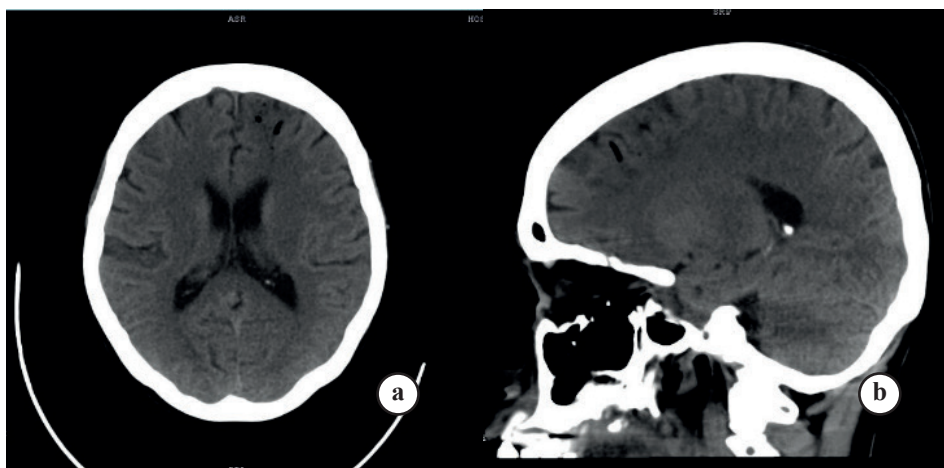


Imagen 2. Corte axial (a) y sagital (b) de tomografía simple de cráneo
Se observan zonas de isquemia en hemisferio derecho.

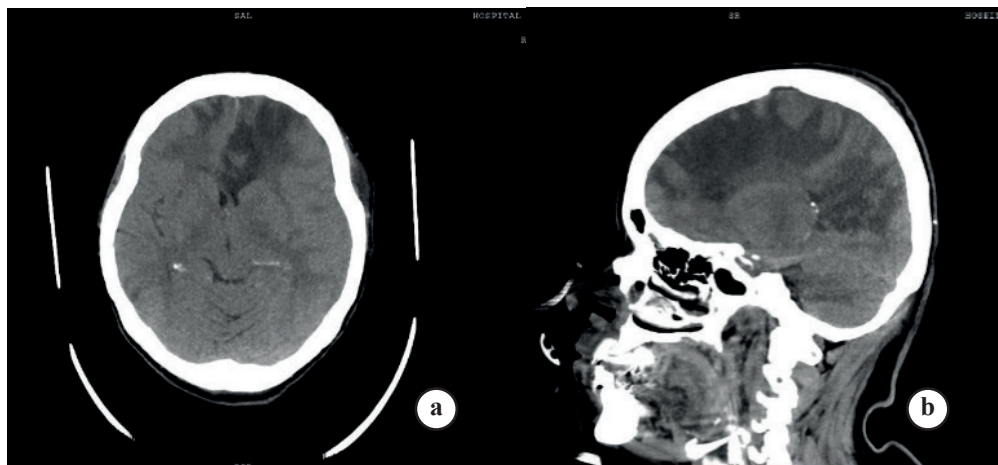
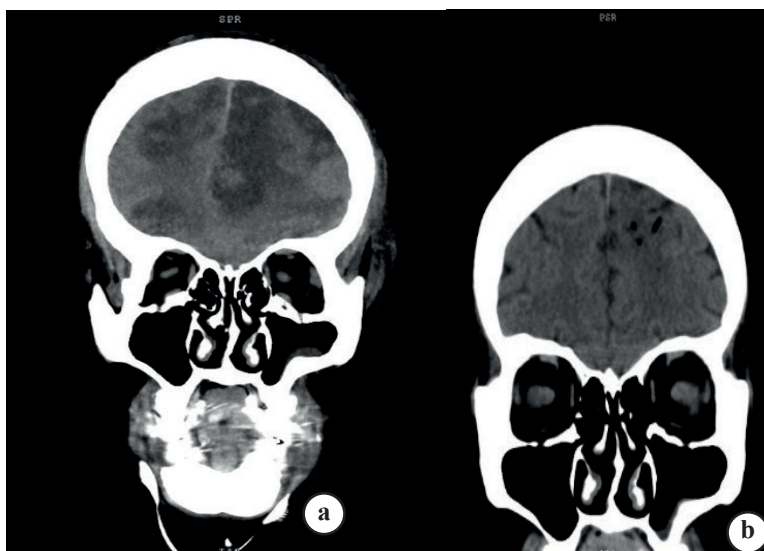


Imagen 3. Corte coronal (a y b) de tomografía simple de cráneo
Lesiones sólidas circulares granulomatosas, “criptococcomas”.



Discusión

La atención integral del adulto mayor con enfoque en sus cambios inmunofisiológicos y del ambiente que habita es diferente a la de la población general adulta, por lo tanto, se coincide con Halter JB OJ y colaboradores⁸ al referir que es necesario tomar en cuenta la edad del paciente, ya que el signo más común de la meningitis es la fiebre, pero en el adulto mayor este síntoma suele estar ausente, situación que ocurrió con la paciente a la que se hace mención en el presente caso clínico. Los autores antes mencionados sustentan aún más este hecho, pues refieren que modelos animales del envejecimiento muestran que la respuesta a patógenos y agentes termogénicos como IL 1, IL 6 y el factor de necrosis tumoral alfa están disminuidos en personas mayores, además de que los pacientes presentan temperaturas basales inferiores. Como referencia práctica, se ha establecido la fiebre en el adulto mayor como elevación de la temperatura al menos 1.1 °C sobre valores normales o temperaturas orales de 37.2 °C, o temperaturas rectales de 37.5 °C⁸.

Se apoya la aseveración de que la punción lumbar y su análisis es el estándar de oro para el diagnóstico de meningitis y encefalitis, ya que mediante esta es posible tipificar el patógeno con base en los valores reportados. Asimismo, se coincide con los datos que reporta la Tabla 1 al mostrar características del LC cuando existe la presencia de meningitis de etiología infecciosa fúngica, sin embargo, en algunas condiciones se debe realizar primero una neuroimagen, como se realizó en el caso. Las otras causas se engloban en la Tabla 2 y no deberán atrasar la administración de antibióticos⁹. Es importante mencionar que en la punción lumbar, según diversos autores, deben ser recolectados cuatro tubos de ensayo, se analiza en el tubo uno y cuatro la cuenta eritrocitaria y leucocitaria para permitir la diferenciación entre una punción traumática y una hemorragia subaracnoidea. Del tubo dos se evalúa proteína, glucosa, lactato y un examen de Proteína C Reactiva (PCR), el tubo tres es para cultivo, tinción de Gram y/o exámenes de antígeno¹, recomendación realizada en el presente caso.

En pacientes con alta sospecha de infección atípica, como el paciente inmunocomprometido, y la paciente del presente caso, se buscará un antígeno criptológico, cultivo fúngico y tinta china². El diagnóstico de meningitis por criptococosis se basa en la detección del organismo o su cápsula de glucuronoxilomanano en suero o el líquido cefalorraquídeo. La tinta china es un examen de tamizaje útil, rápido, costo efectivo y fácil para su uso en el Departamento de Emergencias con una sensibilidad de alrededor de 86%^{7,10}. El realizarlo definió claramente el diagnóstico de la paciente a la que se hace referencia en el caso, por lo que se coincide con Fisher KM, Wang H y colaboradores de ambos. El resultado permitirá iniciar la terapia específica con mayor rapidez, a diferencia del cultivo, que además de contar con un periodo de espera para los resultados, es positivo sólo en 66% de los casos, ya que es dependiente de la carga fúngica⁴.

Tabla 1. Análisis de LCR en meningitis de etiología infecciosa

	Normal	Bacteriana	Viral	Fúngica	Tuberculosis
Apariencia	Claro	Turbio	Claro	Clara o agua roca	Clara u opaca
Proteínas	<45 mg/Dl	↑	↑	↑	↑
Glucosa	60% de la glucosa sérica	↓	↑	↓	↓
Células predominantes		Leucocitosis con predominio neutrofilico	Leucocitosis con predominio linfocítico	Paucilinfocítico	Linfocitos

Tabla 2. Indicaciones para la toma de un estudio de imagen antes de realizar la punción lumbar

Pacientes inmunocomprometidos
Historia de enfermedad del SNC
Inicio de convulsiones menor a 1 semana
Clínica: Papiledema, alteración del estado de conciencia o déficit focal neurológico

Fuente: guías de la *Infectious Disease Society of America*¹¹.



El ambiente o entorno de la paciente y el resultado del análisis del LC fue criptococo, coincide con diversos nichos ecológicos, encontrándose particularmente en las excretas aviarias¹² ya que el lugar de origen y residencia del paciente es una zona fronteriza que tiene un alto flujo de personas y aves extranjeras. Millones de aves viajan desde el Norte de Canadá y Alaska por cuatro rutas, de las cuales Ciudad Juárez es una de ellas, conocida como Ruta Central¹³.

Una complicación rara desarrollada en la paciente fue el pneumoencéfalo, definido como la colección patológica de gas en la cavidad craneal. Su principal etiología es traumática, 74% de los casos, seguido de neoplasias, infecciones, como en este caso, espontáneos y complicaciones quirúrgicas¹⁴. Su hallazgo implica una lesión en la capa meníngea o una infección intracraneal por un organismo productor de gas. Como hallazgos clínicos puede provocar cefalea, náusea, vómitos, convulsiones y mareo. El manejo suele ser conservador, incluyendo la cabecera elevada, evitar toser, estornudar y maniobras de Valsalva. El manejo quirúrgico es sólo si es sintomático sin otra patología subyacente o persiste más de una semana¹⁵. Es importante en el Departamento de Emergencias no dejarse llevar por este hallazgo, ya que suele ir acompañado de un contexto clínico que debe ser tratado antes que este. El Gold Standard es la tomografía computarizada; en la ausencia de trauma o cirugía considerar el uso de la punción lumbar para descartar agentes infecciosos o una resonancia magnética para buscar metástasis intracraneales u otras patologías que alteren las meninges¹⁶.

La decisión de saber cuál fármaco utilizar debe estar basada y guiada de acuerdo con las propiedades y datos clínicos, se dan en tres ciclos: Intensivo, que busca esterilizar el fluido cerebroespinal, seguido de semanas de terapia supresora y meses a años de mantenimiento. La anfotericina B más 5-fluorocitosina (5FC) disminuye rápido la concentración de este patógeno y es considerando el Gold Standard¹². Estas se dan por dos semanas, la anfotericina B se encuentra como liposomal, complejo lípido y deoxycolate. La última se evita en pacientes con enfermedad renal crónica y trasplantes renales por su nefrotoxicidad. Después la duración de la terapia es de ocho semanas con fluconazol. La terapia de mantenimiento es un año en pacientes VIH- y hasta el control en VIH+. En el caso de PIC elevada no debe utilizarse manitol, solución salina hipertónica, acetazolamida o corticosteroides, sólo deben utilizarse cuando hay evidencia de herniación. La alternativa utilizable es el drenaje del fluido cuando la presión es mayor de 25 cm H₂O⁷. Otras alternativas para el manejo complementario son la amiodarona, fenotiazinas y tamoxifeno. La sertralina muestra promesa de inhibir la síntesis proteica por mecanismos desconocidos y tiene alta penetración al SNC, sin embargo continúa en estudio¹².

Sin tratamiento rápido y efectivo la neuroinfección por este agente es fatal¹². La mortalidad, a pesar de un tratamiento intrahospitalario, va de 40 a 60% en áreas en desarrollo¹⁷. La meningitis criptocócica tiene pocas alternativas terapéuticas, aunque el fluconazol ha sido utilizado por su disponibilidad e ingesta oral, la monoterapia, inclusive a dosis altas, no logra un aclaramiento de la infección fúngica en Sistema Nervioso Central en una línea cronológica que disminuya la mortalidad del paciente. Actualmente puede combinarse con quimioterapia para evitar la resistencia generada, pero está limitado a la disponibilidad de 5FC¹⁸.

Conclusión

La meningitis criptocócica es una etiología silenciosa con complicaciones mortales e implicaciones epidemiológicas que no se ha terminado de investigar en lugares de alta relevancia, como México. Con la población de adultos mayores creciendo junto con la prevalencia de enfermedades no transmisibles que alteran el estado inmunológico de los pacientes, la sospecha diagnóstica de esta patología mediante la punción lumbar y la utilización de la tinta china que es costo efectiva permite al personal médico descartar otras etiologías y disminuir el tiempo para tratar, aumentando las posibilidades de una resolución positiva.

Referencias

1. Van de Beek D, Cabellos C, Dzipova O, Esposito S, Klein M, Kloek AT *et al.* ESC-MID Guideline: Diagnosis and Treatment of Acute Bacterial Meningitis. *Clinical Microbiology and Infection*. Citado el 1 de mayo de 2016;22:S37-62.
2. Dorsett M, Liang SY. Diagnosis and Treatment of Central Nervous System Infections in the Emergency Department. *Emerg Med Clin North Am* [Internet]. 1 de noviembre de 2016 [citado el 28 de agosto de 2022];34(4):917-42. Disponible en: <https://pubmed.ncbi.nlm.nih.gov/27741995/>
3. Góralaska K, Blaszkowska J, Dzikowiec M. Neuroinfections Caused by Fungi. *Infection* [Internet]. 1 de agosto de 2018 [citado el 6 de junio de 2022];46(4):443-59. Disponible en: <https://pubmed.ncbi.nlm.nih.gov/29785613/>
4. Fisher KM, Montrieff T, Ramzy M, Koyfman A, Long B. Cryptococcal Meningitis: A Review for Emergency Clinicians. *Intern Emerg Med* [Internet]. 1 de junio de 2021 [citado el 12 de junio de 2022];16(4):1031-42. Disponible en: <https://pubmed.ncbi.nlm.nih.gov/33420904/>
5. Angulo GB, Escorza CA, Mercado González NF, Barriga G, Centro A, Nacional M *et al.* Meningoencefalitis causadas por hongos y bacterias (1980-2004). *Rev Mex Patol Clin*. 2005;52.
6. López-Martínez R, Córdova-Martínez E, Bazán-Mora E, Mondragón-Ordóñez MA, Ángeles-Morales V, García-Zaldívar P *et al.* Frecuencia de serotipos de *Cryptococcus neoformans/C. gattii* en México. *Revista Latinoamericana de Patología Clínica Médica* [Internet]. 2014 [citado el 12 de junio de 2022];2. Disponible en: www.medigraphic.com/
7. Fisher KM, Montrieff T, Ramzy M, Koyfman A, Long B. Cryptococcal Meningitis: A Review for emergency clinicians. *Intern Emerg Med* [Internet]. 1 de junio de 2021 [citado el 28 de agosto de 2022];16(4):1031-42. Disponible en: <https://pubmed.ncbi.nlm.nih.gov/33420904/>
8. Halter JB OJ, Studenski S HK, Asthana S SM, Ritchie C. *Hazzard's Geriatric Medicine and Gerontology* [Internet]. 7a ed. Vol. 1. McGraw Hill; 2017 [citado el 28 de agosto de 2022]. Disponible en: <https://accessmedicine.mhmedical.com/content.aspx?bookid=1923§ionid=143987225>
9. Valle-Murillo MA, Amparo Carrillo ME. Infecciones del Sistema Nervioso Central, Parte 1: Meningitis, Encefalitis y Absceso cerebral. *Revista Mexicana de Neurociencia*. Marzo de 2017;18.
10. Wang H, Yuan X, Zhang L. Latex Agglutination: Diagnose the Early *Cryptococcus Neoformans* Test of Capsular Polysaccharide Antigen. *Pak J Pharm Sci*. 2015;28(1):307-11.
11. Salazar L, Hasbun R. Cranial Imaging Before Lumbar Puncture in Adults With Community-Acquired Meningitis: Clinical Utility and Adherence to the Infectious Diseases Society of America Guidelines. *Clin Infect Dis* [Internet]. 6 de junio de 2017 [citado el 28 de agosto de 2022];64(12):1657. Disponible en: <https://www.ncbi.nlm.nih.gov/pmc/articles/PMC5850549/>
12. May RC, Stone NRH, Wiesner DL, Bicanic T, Nielsen K. *Cryptococcus*: From Environmental Saprophyte to Global Pathogen. *Nat Rev Microbiol* [Internet]. 1 de febrero de 2016 [citado el 7 de agosto de 2022];14(2):106. Disponible en: <https://www.ncbi.nlm.nih.gov/pmc/articles/PMC5019959/>
13. Villagrana L. No se permite copiar el contenido de este sitio web. Norte Digital. 1 de junio de 2020;
14. Smilowska K, Sznajder-Stacha K, Kocylowski D, Popiek A, Rozpondek K, Grechuta M *et al.* Pneumocephalus as a Rare Complication: A Systematic Review Plus Clinical Vignette. *Neurol Neurochir Pol* [Internet]. 30 de junio de 2021 [citado el 7 de junio de 2022];55(3):253-68. Disponible en: <https://pubmed.ncbi.nlm.nih.gov/33543469/>
15. Shum KL, Tan Y. Mised by the Air: Pneumocephalus. *Cureus* [Internet]. 15 de abril de 2018 [citado el 28 de agosto de 2022];10(4). Disponible en: <https://www.ncbi.nlm.nih.gov/pmc/articles/PMC6003792/>
16. Marchant B, Sheele JM. A Novel Cause of Pneumocephalus. *J Emerg Med* [Internet]. 2013 [citado el 28 de agosto de 2022];44(6):e381-3. Disponible en: <https://pubmed.ncbi.nlm.nih.gov/27741995/>



ncbi.nlm.nih.gov/23453428/

17. Rajasingham R, Wake RM, Beyene T, Katende A, Letang E, Boulware DR. Cryptococcal Meningitis Diagnostics and Screening in the Era of Point-of-Care Laboratory Testing. *J Clin Microbiol* [Internet]. 1 de enero de 2019 [citado el 7 de agosto de 2022];57(1). Disponible en: [/pmc/articles/PMC6322457/](https://pubmed.ncbi.nlm.nih.gov/322457/)
18. Hope W, Stone HNR, Johnson A, McEntee L, Farrington N, Santoro-Castelazo A *et al.* Fluconazole Monotherapy is a Suboptimal Option for Initial Treatment of Cryptococcal Meningitis Because of Emergence of Resistance. 2019 [citado el 18 de junio de 2024]. Disponible en: <https://doi.org/10.1128/mBio.02575-19>.

