

Braquidactilia A-4, una anomalía congénita infrecuente de mano. Reporte de un caso

Brachydactyly A-4, a rare congenital anomaly of the hand. A case report

Vázquez Rojo, Juan Antonio; Cervantes Pedroza, Gabriela Leilani; García Torres, Luis Rubén; López Villalpando, Ana Elizabeth; Sandoval Gutiérrez, Joaquín Eduardo; Valtierra Bejines, Ana Florencia

Juan Antonio Vázquez Rojo

antonrovaz@hotmail.com

Universidad Autónoma de Aguascalientes, México

Gabriela Leilani Cervantes Pedroza

leilani_cp97@hotmail.com

Universidad Autónoma de Aguascalientes, México

Luis Rubén García Torres luisgarciart8@gmail.com

Universidad Autónoma de Aguascalientes, México

Ana Elizabeth López Villalpando

elizabeth.lv@outlook.com

Universidad Autónoma de Aguascalientes, México

Joaquín Eduardo Sandoval Gutiérrez

jeduardo.sgtz@outlook.com

Universidad Autónoma de Aguascalientes, México

Ana Florencia Valtierra Bejines

dra.anavaltierra@gmail.com

Universidad de Guadalajara, México

Lux Médica

Universidad Autónoma de Aguascalientes, México

ISSN: 2007-1655

Periodicidad: Cuatrimestral

vol. 18, núm. 53, 2023

luxmedica.editorial@gmail.com

Recepción: 17 agosto 2022

Aprobación: 28 diciembre 2022

URL:

<https://revistas.uaa.mx/index.php/luxmedica/article/view/4085>

DOI:

<https://doi.org/10.33064/53lm20234085>

Resumen: La braquidactilia es un conjunto de anomalías congénitas de carácter hereditario dominante o recesivo que se distinguen por la ausencia o desarrollo rudimentario de las falanges, los metacarpos o los metatarsos. Se estima que la incidencia actual de alteraciones congénitas de la mano es de 2.3 casos por cada 1000 nacidos vivos. En 1986, McKusick modificó la clasificación previamente establecida por Julia Bell (1951) en la que se dividen en cinco tipos, según el hueso y el dedo afectado. Se presenta un caso clínico de una paciente femenina de 36 años de edad que acude al servicio de Medicina Física y Rehabilitación con motivo de consulta de hipersensibilidad del tercer dedo de la mano izquierda, en la que a la inspección se observa acortamiento del quinto dedo de la mano izquierda, y el segundo y quinto dedo de la mano derecha, con arcos de movilidad ausentes en la articulación interfalángica distal de los mismos, se solicitan estudios complementarios de laboratorio y gabinete, por lo que se integra diagnóstico de braquidactilia tipo A4.

Palabras clave: braquidactilia, acortamiento de dedos, anomalía congénita, articulación interfalángica, arcos de movilidad.

Keywords: brachydactyly, finger shortening, congenital anomaly, interphalangeal joint, mobility arches

Introducción

Las enfermedades congénitas afectan aproximadamente a entre el 1% y el 2% de todos los neonatos vivos, y de ellas el 10% corresponde a patologías que llegan a alterar las extremidades de estos pacientes. La incidencia actual de malformaciones congénitas en la porción distal de los miembros superiores corresponde a 2.3 casos por cada 1000 recién nacidos vivos.¹

Las anomalías congénitas en muchos países son causas importantes de mortalidad infantil, enfermedad crónica y discapacidad. En México, el Instituto Nacional de Rehabilitación (INR) reportó un 3.39% de pacientes con deformidad congénita de la mano y un 0.65% con defecto de reducción de miembro no especificado en el año de 2014.²

Se entiende por braquidactilia (brachy: corto, dactylos: dedo) a toda anomalía congénita caracterizada por la ausencia o desarrollo rudimentario de las falanges, los metacarpos o los metatarsos,³ y puede manifestarse como un ligero acortamiento de los dedos, o hasta la ausencia total de los mismos. Puede heredarse con carácter dominante o recesivo con penetrancia y expresividad variable, según el tipo concreto del que se trate.⁴

La transmisión hereditaria de esta enfermedad sigue una vía autosómica. En el caso de un patrón dominante, la recurrencia de herencia en individuos afectados es del 50%, independientemente del sexo, donde la variabilidad y severidad de la malformación es mayor. Por otro lado, en el caso de un patrón autosómico recesivo, la recurrencia en individuos afectados es del 25%. Las diferentes formas de braquidactilia son de infrecuente aparición, a excepción del tipo A3 y tipo D, las cuales son comunes y tienen una prevalencia del 2%.⁵

Las braquidactilias tipo A4, D y E son causadas por mutaciones del gen HOXD13, que está involucrado en el patrón de alargamiento del esqueleto de las falanges. Hay cuatro grupos de genes HOX separados: HOXA, HOXB, HOXC y HOXD. Los grupos HOXA y D se consideran importantes en la creación de patrones de los dedos.⁶

La patogenia de la braquidactilia se ha asociado a alteraciones en el desarrollo de las células mesenquimales del mesodermo de la placa lateral recubiertas por ectodermo las cuales están destinadas a formar las futuras extremidades.⁷

En las áreas de formación de hueso membranoso, las células condensadas se diferencian en osteoblastos bajo el efecto del factor de transcripción relacionado con Runt 2 (RUNX2). Las articulaciones se forman mediante la represión de la condrogénesis en las "interzonas" de las articulaciones bajo el efecto de GDF5 y WNT14A. Cuanto más bajos son los niveles de HOXD13 en cualquier zona, más cortos son los huesos que se desarrollan en esta.⁶





Las braquidactilias se encuentran frecuentemente asociadas a un desarrollo anormal de las articulaciones interfalángicas como el sinfalangismo (fusión de las articulaciones interfalángicas con o sin acortamiento de los dedos).⁸





Julia Bell (1951) informó sobre un extenso estudio de braquidactilia aislada y clasificó esta malformación en cinco tipos básicos: A) hipoplasia o aplasia de las falanges medias; B) hipoplasia o aplasia de las falanges distales; C) acortamiento de múltiples falanges con la conservación de la morfología normal del cuarto

dedo; D) acortamiento de la falange distal del pulgar, y E) acortamiento de los metacarpos.

Más tarde, McKusick (1986) amplió y modificó dicha clasificación, describiendo dentro de cada categoría una amplia gama de hallazgos, aunque generalmente existe una anomalía característica central (Tabla 1).⁹

Tabla 1
Tipos de braquidactilias

Tipo de braquidactilia	Características	
Braquidactilias tipo A (braquimesofalangias)	Acortamiento de las falanges medias de los dedos de las manos, dependiendo de los dedos afectados se subdivide en:	
Tipo A1	Las falanges medias de todos los dígitos son variablemente cortas o rudimentarias, y ocasionalmente fusionadas con la falange terminal. En la variante severa los dedos tienen una longitud de la mitad de los parámetros normales, las falanges medias de todos los dígitos se encuentran ausentes o muy hipoplásicas.	
Tipo A2	Hipoplasia o aplasia de la falange media del segundo dedo, y en ocasiones del quinto dedo. Característicamente, en los individuos afectados las falanges medias del segundo dedo de las manos y los pies tiene forma triangular. En casos severos el segundo dedo tiene una desviación radial.	
Tipo A3	Acortamiento de la falange media del quinto dedo, con una inclinación radial de la superficie articular IFD.	
Tipo A4	Acortamiento de la falange media del segundo y quinto dedo de las manos. Los pies también presentan ausencia de la falange media de los cuatro últimos dedos.	

Braquidactilia tipo B	<p>Muestra ausencia o hipoplasia de las falanges medias y distales de los últimos cuatro dedos de la mano, con ausencia completa de las uñas.</p> <p>Los primeros dedos de los pies pueden estar intactos, pero frecuentemente muestran aplanamiento, duplicación o división de las falanges distales.</p> <p>Los carpos y/o tarsos pueden estar fusionados, y los metatarsos y/o metacarpos pueden estar acortados.</p>	
Braquidactilia tipo C	<p>Acortamiento o ausencia de la falange media del segundo, tercero y quinto dedo, con falanges accesorias (hiperfalangia) en el segundo y tercer dedo y acortamiento del primer metacarpo. El segundo dedo usualmente es el más largo.</p>	
Braquidactilia tipo D	<p>La falange distal del primer dedo de la mano es la única afectada, con diferentes grados de acortamiento. La afectación puede ser unilateral o bilateral.</p>	
Braquidactilia tipo E	<p>Acortamiento variable de los metacarpos con mayor o menor longitud de las falanges. Ocasionalmente los metatarsos están acortados.</p>	

Clasificación de Temtamy & McKusick (2008).⁸

Presentación del caso clínico

Paciente femenino de 36 años de edad que acude al servicio de Medicina Física y Rehabilitación, con motivo de consulta de hipersensibilidad del tercer dedo de la mano izquierda y deformidad en flexión de la articulación interfalángica distal, con diagnóstico postquirúrgica de tendinoplastia y artrodesis de flexor de tercer dedo de mano izquierda de siete semanas de evolución. Con antecedentes de bisabuelo, bisabuela y abuela paternos con acortamiento de segundos dedos de ambas manos; padre y madre vivos con diabetes mellitus tipo 2 y madre con hipertensión arterial sistémica; cuatro hermanos, de los cuales dos padecen hipotiroidismo y una de presenta acortamiento del quinto dedo de la mano. Refiere menarca a los 11 años de edad con ciclos menstruales irregulares. Menciona dos gestas de las cuales ambas fueron abortos. A la exploración física se encuentra paciente con edad aparente acorde a la cronológica; con peso de 92 kg y talla de 1.61 m.

A la inspección se observa falange distal de tercer dedo de mano izquierda en flexión, además de acortamiento de quinto dedo de mano izquierda y segundo y quinto de mano derecha, con ausencia de pliegues interfalángicos de segundos y quintos dedos de ambas manos. (Figura 1). Movilidad activa de la articulación de ambas muñecas: flexión, extensión, desviación cubital y radial completas y

simétrica. La movilidad activa de articulaciones metacarpofalángicas de 0° a 90°; interfalángicas proximales de 0° a 90°; interfalángicas distales izquierdas de segundo dedo ausente, tercer dedo en flexión de 45°, quinto dedo ausente; interfalángicas distales derechas de segundo y quinto dedos ausentes (Figura 2). Logra realizar puño con actividad de músculos oponente, lumbricales e interóseos sin problema. A la inspección de ambos pies se encuentra disminución de la longitud del segundo al quinto dedo, así como disminución de la flexión de interfalángicas, con marcada limitación en el segundo dedo de ambos pies. (Figura 3). A la palpación presenta dolor en articulaciones interfalángicas de tercer dedo de mano izquierda. Se evalúa fuerza muscular con dinamómetro hidráulico, encontrando 32 kg en mano derecha y 10 kg en mano izquierda.

Posterior a la valoración de rehabilitación, se indica iniciar fisioterapia (termoterapia, laserterapia, movilidad, funciones básicas de mano, entre otras) con el objetivo de disminuir dolor, aumentar movilidad y mejorar función manual.



Figura 1

Acortamiento de quinto dedo de mano izquierda y segundo y quinto de mano derecha, con ausencia de pliegues interfalángicos de segundos y quintos dedos de ambas manos.



Figura 2

Flexión de articulaciones interfalángicas proximales de 0 a 90°; interfalángicas distales izquierdas de segundo dedo ausente, tercer dedo en flexión de 45°, quinto dedo ausente; interfalángicas distales derechas de segundo y quinto dedos ausentes.

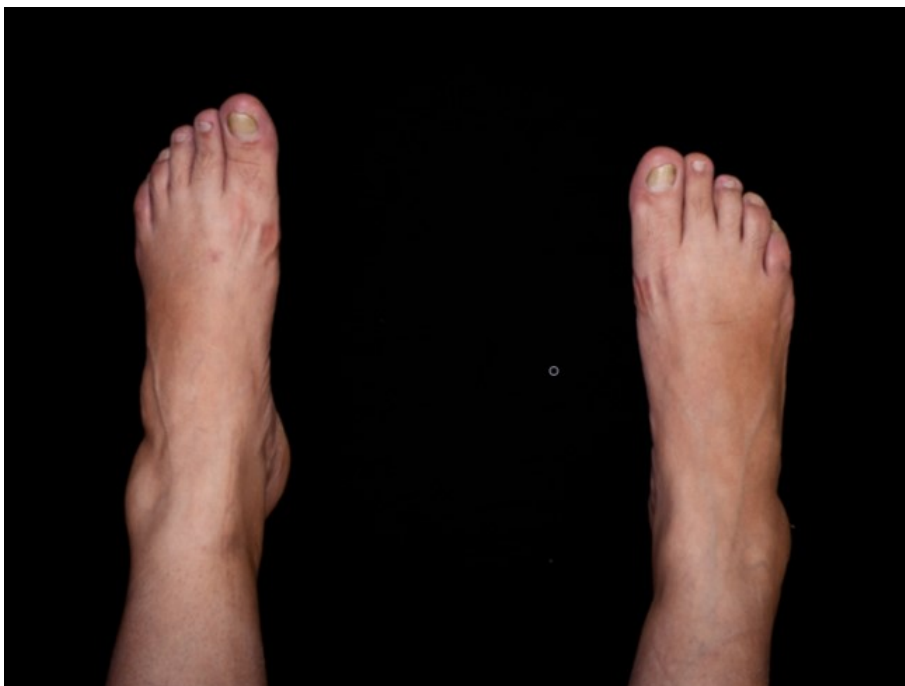

Figura 3

Disminución de la longitud del segundo al quinto dedo de ambos pies.

Al encontrar segundo y quinto dedos de mano izquierda sin movilidad articular interfalángica distal, se solicita estudio de gabinete complementario con radiografía para valorar el resto de las articulaciones en ambas manos, encontrado en mano izquierda imagen de falange distal de tercer dedo en flexión, sinfalangismo y acortamiento de falange media de segundo y quinto. Mano derecha con sinfalangismo de segundo y quinto, además de acortamiento de

falanges medias de los mismos (Figura 4). Se complementa con radiografía de pies con hallazgos de hipoplasia de segundo a quinto dedos de ambos pies (Figura 5).

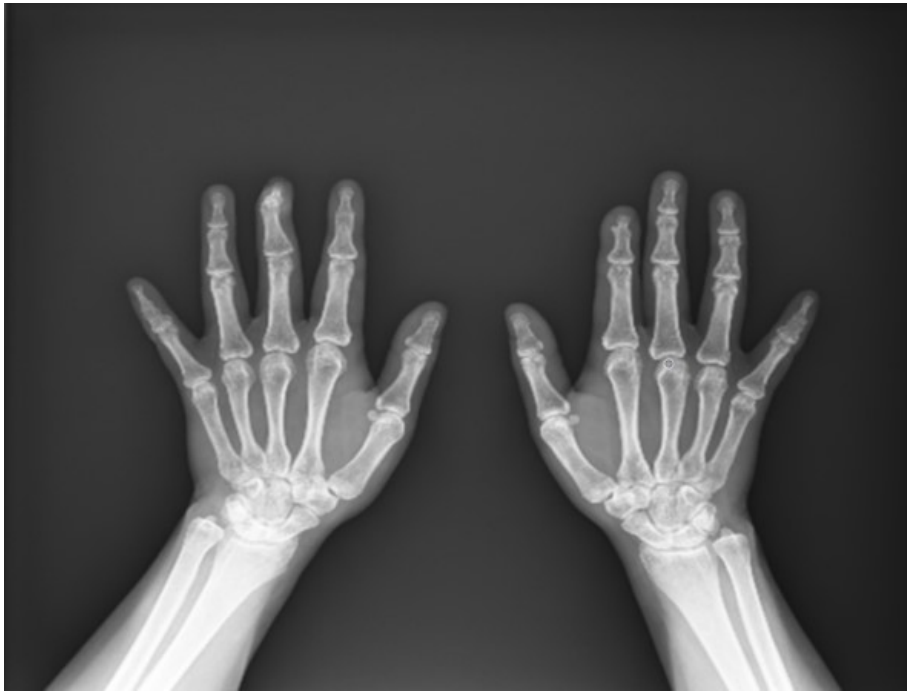

Figura 4

Radiografía anteroposterior de ambas manos. Derecha con sinfalangismo de segundo y quinto, además de acortamiento de falanges medias.

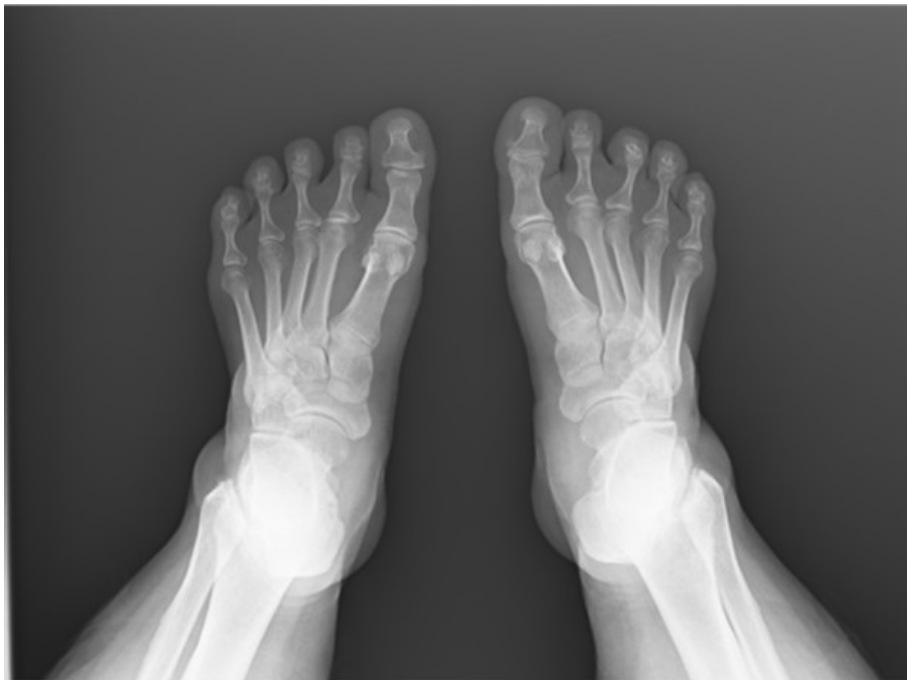

Figura 5

Radiografía dorsoplantar de pies con hallazgos de hipoplasia de segundo a quinto dedos de ambos pies.

Se solicitan estudios adicionales de laboratorio (perfil hormonal, calcio, perfil tiroideo, fosfatasa alcalina) resultando dentro de los parámetros normales, por lo cual se integra el diagnóstico de braquidactilia tipo A4 aislada.

Discusión

El motivo de estudio de este caso fue el hallazgo de la ausencia de flexión en articulación interfalángica distal del segundo y quinto dedo de ambas manos, así como su funcionalidad, que no requirió atención médica. Es importante destacar que, a pesar de acudir a atención médica en múltiples ocasiones, no se integró un diagnóstico al respecto hasta el momento.

La braquidactilia es una patología infrecuente que puede estar asociada a síndromes como el síndrome de Robinow y el síndrome de Rubinstein-Taybi, que tienen manifestaciones muy claras desde el nacimiento. Incluso existe anomalías que pueden pasar desapercibidas hasta la edad adulta, tales como la osteodistrofia hereditaria de Albright, que se caracteriza por estatura baja, cara redonda, retraso en el desarrollo, huesos cortos de las manos,⁶ osteocondroma, cúbito corto, displasia epifisial, genu valgum e hipogonadismo,¹⁰ siendo incompatibles con los datos clínicos de la paciente.

Se reportó en un análisis familiar de braquidactilia, en el año 2016, casos de mujeres con antecedente de abortos de repetición.⁴ Llama la atención la similitud de este reporte con dos eventos ginecoobstétricos de la paciente.

Con el análisis de los resultados obtenidos de biometría hemática, química sanguínea: calcio sérico (10 mg/dL) y fosfatasa alcalina (108 UI/L); examen general de orina, perfil tiroideo: TSH (3.42 UI/mL), T3 (1.1 ng/mL), T4 (6.85 mcg/dL); perfil hormonal: FSH (4.58 mIU/mL), LH (4.69 mIU/mL), prolactina (6.72 ng/ml), estradiol (29 pg/mL), los estudios de laboratorio resultaron dentro de parámetros normales, por lo que se descartan otras asociaciones sindromáticas.

Terapéuticamente, la paciente no se sometió a un tratamiento específico para la corrección de la braquidactilia ya que no representaba pérdida de la función ni padecimiento estético. No hay un manejo o tratamiento específico aplicable a todas las formas de braquidactilia. La cirugía plástica está indicada únicamente si dicha patología afecta la función global de la mano o por razones estéticas. La fisioterapia y ergoterapia enfocadas en la terapia ocupacional pueden favorecer la motricidad, fuerza y sensibilidad de la mano, así mismo, también pueden emplearse ortesis o cualquier soporte técnico.¹¹

Conclusiones

La braquidactilia es una anomalía congénita que, a diferencia de otras enfermedades caracterizadas por manifestaciones clínicas evidentes, es subdiagnosticada debido a que puede o no conllevar a una discapacidad funcional. De ahí la importancia de que el gremio médico lleve a cabo una exploración clínica completa para integrar un diagnóstico preciso y, en el caso específico de esta entidad, descartar una probable asociación sindromática, además de, en caso necesario, proporcionar asesoramiento genético adecuado.

Referencias

1. Vidal Ruiz CA, Pérez-Salazar Marina D, Calzada Vázquez-Vela C, Castañeda Leeder P. Anomalías congénitas más comunes de la mano. *Rev Mex Ortop Ped.* 2012; 14(1): 5-11.
2. Guillermo Ibarra L, Segura García VH, Chávez Arias DD, Borunda Falcón O, Chávez Heres T, Ridaura Valencia C, Macías Hernández SI. *Las enfermedades y traumatismos del sistema músculo esquelético. Un análisis del Instituto Nacional de Rehabilitación de México, como base para su clasificación y prevención.* México: Instituto Nacional de Rehabilitación, Centro Colaborador de la OPS/OMS para la Investigación y Rehabilitación Médica; 2014. Disponible en: <https://www.inr.gob.mx/Descargas/ops-oms/lasEnfermedadesTraumatismosSistemaMusculoEsqueletico.pdf>.
3. David A, Vincent M, Quéré MP, Lefrançois T, Frampas E, David A. Isolated and syndromic brachydactylies: Diagnostic value of hand X-rays. *Diagn Interv Imaging.* 2015; 96(5): 443-8.
4. Pérez-Lázaro A, Gamella-Mora J, Fernández-Castillo R, Alché-Ramírez V, Núñez-Negrillo A. Estudio de la braquidactilia en población gitana: descripción de un caso familiar. *Iatreia.* 2016; 29(2): 218-27.
5. Merritt JL. Brachydactyly. En: Maloy S, Hughes K. *Brenner's Encyclopedia of Genetics.* 2° Edition. San Diego: Elsevier Editorial; 2013.
6. Al-Qattan MM. Embryology of familial (non-syndromic) brachydactyly of the hand. *J Hand Surg Eur.* 2014; 39(9): 926-33.
7. Ohzeki T, Hanaki K, Motozumi H, Ohtahara H, Shiraki K, Yoshioka K. Brachydactyly type A-4 (Temtamy type) with short stature in a Japanese girl and her mother. *Am J Med Genet.* 1993; 46(3): 260-2. DOI: 10.1002/ajmg.1320460303.
8. Mundlos S. The brachydactylies: A molecular disease family. *Clin Genet.* 2009; 76(2): 123-36.
9. Meiselman SA, Berkenstadt M, Ben - Ami T, Goodman RM. Brachydactyly type A - 7 (Smorgasbord): A new entity. *Clin Genet.* 1989; 35(4): 261-7.
10. Bujan MM, Cervini AB, Fano Virginia, Pierini AM. Osteodistrofia hereditaria de Albright: presentación de tres casos clínicos. *Arch. argent. pediatr.* 2010; 108(2): 24-27.
11. Temtamy SA, Aglan MS. Brachydactyly. *Orphanet J Rare Dis.* 2008; 3(15): 1-16.